

# Diagnóza skrytá v oku, päte, malíčku a génoch

MUDr. Tomáš Dallos, PhD.<sup>1</sup>, MUDr. Elena Košková, CSc.<sup>2</sup>, MUDr. Monika Leščišinová<sup>3</sup>, MUDr. Eva Vrtíková<sup>2</sup>, MUDr. Martin Žlnay<sup>2</sup>, prof. MUDr. Milan Kokavec, PhD.<sup>4</sup>, prof. MUDr. László Kovács, DrSc., MPH<sup>1</sup>

<sup>1</sup>2. detská klinika LF UK a DFNSP Bratislava

<sup>2</sup>Národný ústav reumatických chorôb Piešťany

<sup>3</sup>Neštatná reumatologická ambulancia pre deti a dospelých, Košice

<sup>4</sup>Detská ortopedická klinika LF UK a DFNSP Bratislava

Reumatické ochorenia majú často pozvoľný začiatok a k rozvoju plného klinického obrazu môže dôjsť až po dlhom čase. V nasledovnom článku opisujeme kazuistiku dieťaťa, u ktorého v priebehu dlhého obdobia pribúdali charakteristické, ale vo všeobecnosti málo známe, klinické príznaky reumatického ochorenia – uveitída, entezitída a daktylitída. Ich intenzita viedla až k indikácii nákladných aj invazívnych vyšetrení, ktoré neprispeli k správnej diagnóze. Jej stanovenie umožnilo komplexné zhodnotenie všetkých klinických príznakov a laboratórnych vyšetrení. V diskusii sa venujeme charakteristike a významu jednotlivých príznakov a nálezov.

**Kľúčové slová:** entezitída, uveitída, daktylitída, juvenilná idiopatická artritída.

## A diagnosis hidden in the eye, heel, small finger and the genes

Rheumatic diseases frequently have an insidious onset and the full clinical picture may take a long time to develop. We present the case of a child who, during a long period of time, experienced the accumulation of characteristic, nonetheless, in general, less well known clinical symptoms of rheumatic disease – uveitis, enthesitis and dactylitis. Their intensity lead to expensive and invasive diagnostic procedures, which did not contribute to the correct diagnosis. This was enabled only by complex evaluation of all symptoms and laboratory results. We discuss the characteristics and significance of the clinical findings in the presented case.

**Key words:** enthesitis, uveitis, dactylitis, juvenile idiopathic arthritis.

Pediatr. prax, 2012, 13(5): 225–230

## Úvod

Reumatické ochorenia sa vo všeobecnosti spájajú s chronickým priebehom, postihnúť kĺbov – artritídou, zvýšenými zápalovými parametrami a prítomnosťou reumatoidného faktoru a autoprotílátok. V skutočnosti však artritída nemusí byť prvým prejavom reumatického ochorenia, nemusia byť vždy prítomné laboratórne prejavy chronického zápalu a reumatoidné faktory a antinukleárne protílátky nie sú univerzálne prítomné. Navyše, juvenilná idiopatická artritída (JIA) predstavuje všeobecný pojem, ktorý zahŕňa viacero nozologických jednotiek, ktoré sa odlišujú počtom postihnutých kĺbov, prítomnosťou systémových príznakov, psoriázy u pacienta alebo jeho príbuzenstva a postihnutia entéz. Plný obraz reumatického ochorenia sa pritom môže vyvinúť až po dlhom období a postupne pribúdanie príznakov často vedie k reklasifikácii ochorenia.

V nasledovnom prezentujeme prípad pacientky, u ktorej bolo stanovenie správnej diagnózy sťažené len postupným pribúdaním zdanlivo nesúvisiacich klinických príznakov. Chceme upozorniť na niektoré menej známe príznaky patriace do širšieho spektra reumatických ochorení a tak prispieť k ich včasnejšiemu odhaleniu.

## Kazuistika

Pätnásť a pol ročné dievča prišlo na reumatologické vyšetrenie pre začervenanie a opuch malíčka s anamnézou dlhotrvajúcich bolestí päty ľavej nohy.

Dieťa z 1. fyziologickej gravidity sa narodilo spontánne záhlavím bez komplikácií v 37. gestačnom týždni. Pôrodná hmotnosť bola 2 700 g. Nebývala často chorá. V 10. a 12. roku života utrpela fraktúru ľavého zápästia pri lyžovačke. Z autoimunitných ochorení sa liečila len matkina matka na Hashimotovu tyreoiditídu. Nešpecifické zápalové ochorenia čreva, celiakia, psoriáza ani reumatické ochorenia sa v rodine nevyskytovali.

Pred 1 a 3/4 rokom prekonala akútnu iridocyklitídu pravého oka s recidívou po 3 mesiacoch. Následne sa stav pod liečbou kortikoidmi a cyklosporínom A stabilizoval a liečba mohla byť po 11 mesiacoch ukončená. Bolesti kĺbov v tom čase nemala, ale vzhľadom na zistenú HLA-B27 pozitivitu bola odoslaná k reumatológovi. Ten rodičov upozornil na možnosť rozvoja kĺbových príznakov a odporučil sledovanie v reumatologickej ambulancii.

V čase remisie iridocyklitídy podstúpila laserové ošetrenie verrucy vulgaris na koži ľavej päty. Následne sa rozvinuli intenzívne bolesti v oblasti ľavej päty, pre ktoré pri chôdzi našlapovala len na špičku nohy. Na vyšetrenie k svojmu reuma-

tológovi pre predpokladaný súvis s odstránením veruky nešla. Ortopéd doplnil zobrazovacie vyšetrenia (RTG a MRI) s nálezom, ktorý bol hodnotený ako osteonekróza calcaneu a odporučil liečbu imobilizáciou nohy v sadre. Pre pretrvávajúcu ťažkosť sa pristúpilo k biopsii calcaneu, pričom histologický nález bol podobne v zmysle osteonekrózy. Kultivácie z miesta biopsie boli sterilné. Na opakovanom MRI bol obraz „perzistujúceho zápalu kostnej drene s kavitáciou calcanea“. CT danej oblasti odhalilo aj synovitídu obalov šliach m. peroneus longus et brevis ako aj porúzu skeletu (obrázok 1). Kostná scintigrafia zobrazila ložiskovo zvýšenú osteogenézu aj so zvýšeným prekrvením v ľavej pätovej kosti a menej v laterálnom maleole a 3. metatarzofalangeálnom kĺbe vľavo. Z obavy malígneho ochorenia pacientka podstúpila druhú biopsiu pätovej kosti spolu s achilotenotómou pre medzičasom vyvinutú kontraktúru musculus triceps surae. Histologický nález vylúčil malignitu, ale nevedol k presnejšej diagnóze. Pri nasledovnej kontrole už mala bolestivo začervenajúcu a opuchnutú malíček ľavej nohy a ortopéd pacientku odoslal na reumatologické vyšetrenie.

Objektívne išlo o eutrofické, veku primerane vyvinuté, kardiopulmonálne kompenzované dievča. Kožu mala ružovú, bez patologických eflorescencií, na nechtoch boli zmeny charakteru „pittingu“ – drobných jamkovitých prehĺbení.

Pri chôdzi šetrila ľavú nohu, pričom našľapovala len na jej špičku. Ľavá noha bola difúzne opuchnutá, najmä v oblasti Achillovej šľachy, kde sa nachádzala aj niekoľko mesiacov stará keloidná jazva po biopsii calcanea (obrázok 2). Achillova šľacha bola zhrubnutá, jej úpon ako aj úpon plantárnej fascie na calcaneus boli palpačne výrazne citlivé. Navyše bola prítomná aj tlaková citlivosť v oblasti tuberositas tibiae vpravo. Piaty prst ľavej nohy bol difúzne „párkovito“ opuchnutý, začervenaný a teplý (obrázok 2).

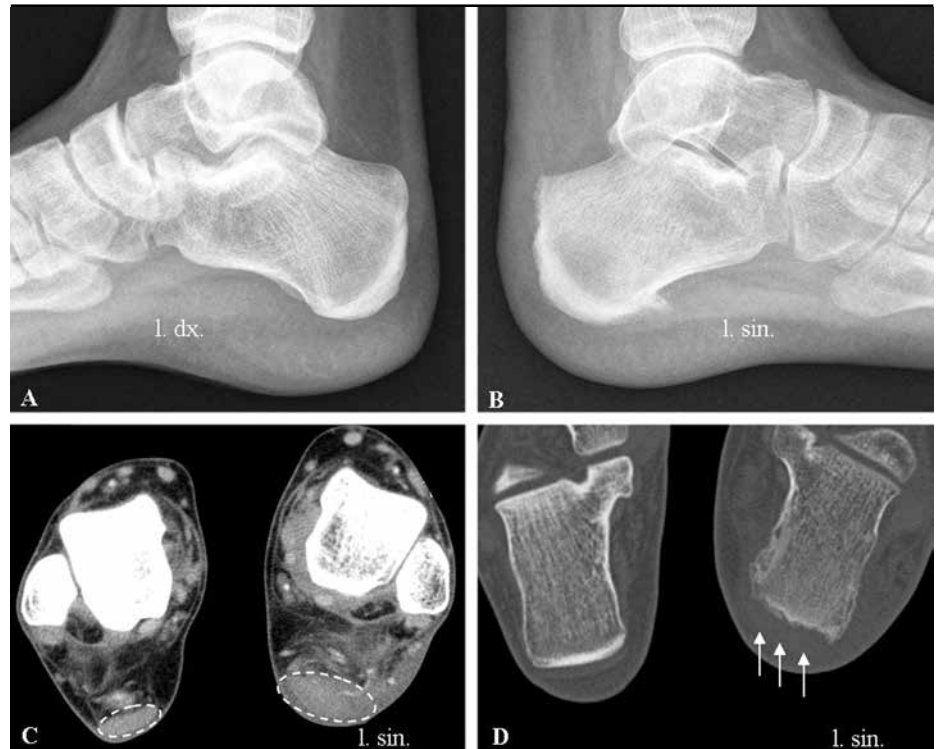Z laboratórných vyšetrení bola hranične zvýšená sedimentácia erytrocytov (18/30), CRP bolo v norme, v krvnom obraze bola ľahká anémia. Ostatné laboratórne parametre (glykémia, urea, kreatinín, kyselina močová, AST, ALT, ALP, GMT, LD, CK, lipidogram a mineralogram) boli vo fyziologickom rozmedzí. Z imunologických vyšetrení neboli dokázané reumatoidné faktory, ani antinukleárne protilátky. Hladiny zložiek komplementu (C3, C4) boli v norme, ale boli zistené vyššie hodnoty imunoglobulínu A (4,3 g/l). Potvrdila sa pozitívita pre antigén HLA-B27 ale aj Cw6 (HLA-A2, A30-31 (w19); B14, B27, Cw2, Cw3, Cw6).

Pri sonografickom vyšetrení postihnutej oblasti bol ľavý talokurálny kĺb bez známkov synovitídy. V pošvách peroneálnych šliach sa nachádzala stopa tekutiny, avšak Achillova šľacha bola výrazne zhrubnutá, hypoechogénna a mala zmazanú štruktúru so stratou fibrilarity. Navyše v mieste jej úponu bola prítomná nepravidelnosť kostného povrchu. V retrokalkaneálnej burze bola zmožená a ľahko vaskularizovaná synovia (obrázok 3). Rovnaké zmeny sa dali identifikovať aj v rádiologickej dokumentácii z minulosti (obrázok 1).

Zistené nálezy sme hodnotili ako entezitídu a tendinitídu Achillovej šľachy vľavo, suspektnú entezitídu v oblasti tuberositas tibiae vpravo a daktylitídu 5. prsta ľavej nohy vľavo. Tieto nálezy spolu s anamnézou prekonanej iridocyklitídy svedčili o juvenilnej idiopatickej artritíde (JIA), oligoartikulárnej forme. Vzhľadom na to, že súčasná prítomnosť entezitídy a daktylitídy umožňovala zaradenie do dvoch subtypov JIA (JIA asociovaná s entezitídou a psoriatická JIA), sme stav hodnotili ako nediferencovanú JIA.

Podávanie nesteroidových antiflogistík perorálne aj lokálne cestou sonoforézy, kryoterapia a rehabilitácia viedli k postupnej symptomatickej úľave a ústupu bolestivosti i opuchu. Do liečby bol ako bazálna liečba zavedený sulfasalazín s dobrou toleranciou. Pacientku sme odoslali do starostlivosti jej reumatológa. Aj s odstupom času však pretrvávala entezitída Achillovej šľachy vľavo a po niekoľkých mesiacoch sa pridali aj bolesti oboch

**Obrazok 1.** Rádiologické nálezy. Panel A a B: bočná snímka nohy s opuchom mäkkých tkanív v oblasti ľavej päty, s nerovnomernou kontúrou povrchu calcanea v oblasti inzercie Achillovej šľachy vľavo a kalcifikáciou inzercie plantárnej fascie vľavo (calcar calcanei); panel C: CT s nálezom opuchu a zápalovej infiltrácie mäkkých častí ľavej päty a zhrubnutia prierezu Achillovej šľachy vľavo; panel D: CT s nálezom porózy skeletu calcaneu vľavo a zjavy nerovnosti povrchu calcanea v oblasti inzercie Achillovej šľachy v porovnaní s pravou stranou. Viditeľný je aj výrazný opuch mäkkých tkanív ľavej päty.



kolien sprevádzané ich opuchom a vnútrokĺbovým výpotkom – bilaterálna gonitída. Navyše, došlo k 2. recidíve pravostrannej iridocyklitídy, ktorá si vyžiadala systémovú kortikoterapiu a do liečby bol pridaný metotrexát (10 mg/týždeň). Pod touto liečbou ustúpila kĺbová symptomatológia, zlepšil sa očný nález, ale pretrvávala bolestivá tendinitída a entezitída Achillovej šľachy vľavo. Po necelých 4 mesiacoch došlo k 3. recidíve pravostrannej iridocyklitídy s potrebou pulznej a následnej perorálnej systémovej ako aj lokálnej kortikoterapie s následným ústupom zápalových zmien, ale so začínajúcou kataraktou. Kĺbový nález bol pod kombinovanou bazálnou liečbou bez aktívnej artritídy, ustúpila bolestivosť ešte zhrubnutej Achillovej šľachy vľavo. Pretrvávali však mierne zvýšené zápalové parametre (FW 24/hod, CRP 16,4 mg/l). Preto a aj vzhľadom na doterajší nepriaznivý priebeh bolo indikované zvýšenie dávky metotrexátu (15 mg/týždeň). Progresívny priebeh ochorenia sa podpísal aj na psychike dievčaťa, ktoré z obavy ďalšieho nárastu váhy odmietalo jesť a pre vypadávanie vlasov nechcelo užívať zvýšené dávky metotrexátu. Vzhľadom na nedostatočný účinok doterajšej liečby a dlhodobu neuspokojivý klinický stav bola indikovaná biologická liečba preparátom anti-TNF. Po dvoch mesiacoch aplikácie adalimumabu je dieťa bez klinických ťažkostí aj na zníženej dávke metotrexátu.

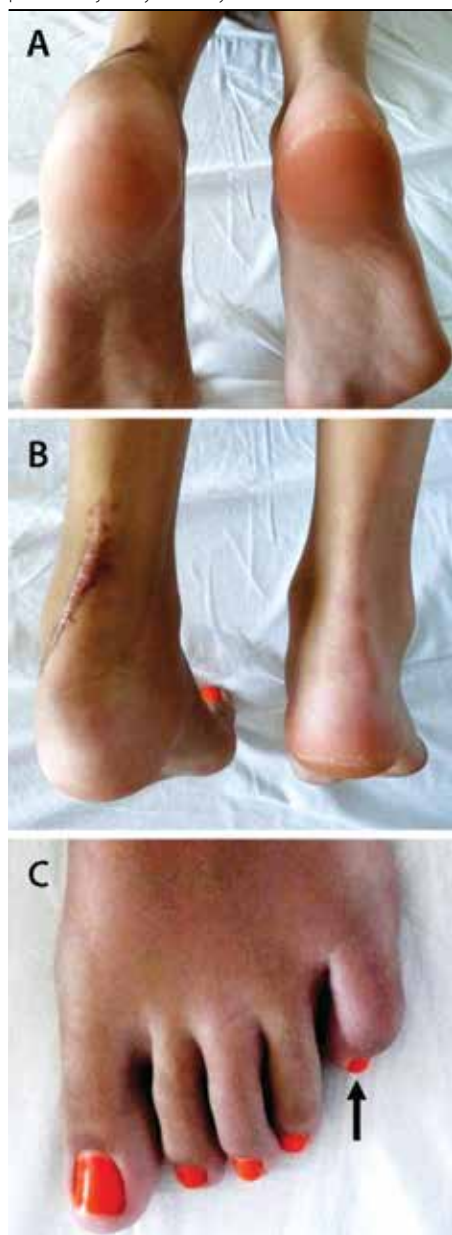## Diskusia

U pacientky s predisponujúcim genotypom došlo k postupnému rozvoju všeobecne málo známych, ale typických klinických príznakov reumatického ochorenia. Tieto spolu zdanlivo nesúviseli a samostatne imitovali iné klinické jednotky. Ukázalo sa, že genetická dispozícia bola dôležitým vodidlom k správnej diagnóze, ktorého význam sa ukázal až s rozvojom ďalších klinických príznakov. V nasledovnom uvádzame charakteristiku jednotlivých príznakov a nálezov v snahe upozorniť na ich význam v diferenciálnej diagnostike.

**Uveitída** je jedným z najzávažnejších ochorení oka u detí. Môže sa vyskytovať samostatne, ale je aj nezriedkavou (13 – 25 %) a obávanou komplikáciou juvenilnej idiopatickej artritídy (JIA). Častejšia je u dievčat predškolského veku a je často spojená s pozitívitou antinukleárných protilátok (ANA). Až u 90 % pacientov s ANA pozitívnou JIA, ktorá sa objavila pred 6. rokom života, sa uveitída vyvinie do 4 rokov od manifestácie JIA. Pritom platí, že môže byť aj prvou manifestáciou reumatického ochorenia (3 – 10 %), alebo sa objaví súčasne s kĺbovými príznakmi (25 – 35 %).

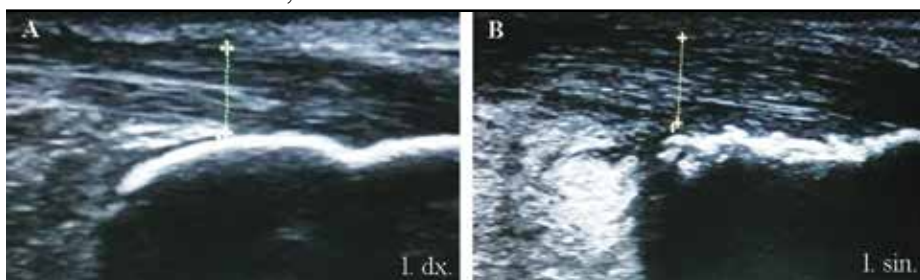
Anatomicky môže ísť o tzv. **prednú uveitídu** (iridocyklitídu) alebo o tzv. **zadnú uveitídu** (chorioretinitídu). Z prognostického hľadiska je dôležitý priebeh uveitídy. Kým **akútna** uveitída je symptomatická a spôsobuje bolesti, svetloplachosť,

**Obrázok 2.** Panel A a B: bolestivý opuch ľavej päty, panel B: keloidná jazva po biopsii calcaneu, panel C: bolestivý opuch a začervenanie 5. prsta ľavej nohy – daktylitída



začervenanie a slzenie oka, prípadne aj náhle zhoršenie vísu, **chronická** uveitída prebieha často nepoznane bez klinických príznakov. Práve prítomnosť subjektívne veľmi intenzívne vnímaných klinických príznakov umožňuje včasnú diagnózu, liečbu a tým aj lepšiu prognózu akútnej uveitídy, i keď z dlhodobého hľadiska má sklon recidivovať. Naopak, pri chronickej uveitíde sa zápalové bunky (leukocyty, lymfocyty, fibrín) dostávajú do prednej komory a usadzujú sa na endotelí rohovky. Depozity bunkového materiálu v prednej komore (hypopyon) a rohovkové precipitáty je možné vizualizovať štrbinovou lampou. Zvýšený obsah fibrínu v komorovom moku vyvoláva vznik zrastov okraja zrenice s prednou plochou šošovky – vytvárajú sa zadné synechie. Výsledkom je nepravidelný tvar a obmedzenie fotoreakcie zrenice. Hromadenie

**Obrázok 3.** Sonografický nález oblasti entézy Achillovej šľachy vpravo (panel A) a vľavo (panel B) s nálezom zhrubnutia a čiastočnej straty fibrilarity Achillovej šľachy vľavo a nerovnomerným povrchom calcaneu v oblasti entézy



fibrínu vedie aj k zhoršenému prúdeniu komorového moku, prípadne až k vzniku sekundárneho glaukómu. Akútna uveitída je charakteristická pre JIA asociovanú s entezitídou a psoriatickú JIA. Naopak, oligoartikulárna forma JIA je najmä pri pozitivite ANA spojená s vysokým rizikom chronickej uveitídy. Oftalmologické vyšetrenie vrátane biomikroskopického vyšetrenia štrbinovou lampou preto patrí k základným vyšetreniam pacienta s JIA. Oftalmologické kontroly sú nutné v 3-, 4- až 6-mesačných intervaloch a plánujú sa v závislosti od subtypu JIA, veku jej manifestácie a positivity ANA protilátok.

Ako **entezitída** sa označujú zápalové zmeny v oblasti úponov šliach, väzov a fascií na kosti. Ide o metabolicky vysoko aktívne štruktúry, ktoré môžu byť postihnuté reumatickým zápalom. Klinicky sa entezitída prejaví výraznou, dobre lokalizovanou bolestivosťou v mieste úponu šľachy, a to aj pri jemnej palpácii. Môže byť prítomné aj zdurení samotnej šľachy (tendinitída) a okolitých mäkkých tkanív, čím v niektorých lokalitách môže imitovať artritídu. Predilekčne sú postihnuté úpony plantárnej fascie na calcaneus, hlavičky metatarzov a bázu 5. metatarzu, Achillovej šľachy na calcaneus, patelárnej šľachy na tuberositas tibiae a póly pately, ale aj úpony v oblasti trochanter maior femoru, spina iliaca anterior superior, hrebeňa lopaty bedrovej kosti a trňovitých výbežkov stavcov. Postihnutie úponov na horných končatinách sa vyskytuje, ale je zriedkavé. Spúšťačom rozvoja entezitídy môže byť malá trauma.

Chronický zápal v oblasti entézy spôsobuje aj zmeny príľahlej kosti v zmysle osteitídy. Tieto môžu mať eróznivy charakter, ale pri dlhšom priebehu a vyhojení entezitídy vedú k osteoprodukcii v podobe kalcifikovaných entezofytov. Navyše sa vyvíjajú aj zápalové zmeny príľahlej kostnej drene (1). Uvedené sekundárne zmeny je možné pozorovať na röntgenových snímkach (nerovnosti povrchu kosti, entezofyty). Sonografické vyšetrenie umožňuje detekciu zápalovo podmienených zmien šľachy (zhrubnutie, strata jej fibrilarity). Použitie dopplerovskej techniky (PDI mapovanie) na zobrazenie zvýšeného prekrvenia entézy

môže vďaka svojmu neinvazívnemu charakteru, dostupnosti a vysokej senzitivite a špecifícite (76,5 % resp. 81,3 %) významne prispieť k skorej identifikácii entezitídy (2). Magnetická rezonancia umožňuje zobraziť aj zápalové zmeny v príľahlej kosti v podobe edému kostnej drene, ktoré je ale potrebné hodnotiť v kontexte primárneho zápalového postihnutia entézy.

Prognóza entezitídy je často neistá. V mnohých prípadoch je rezistentná na farmakologickú liečbu. Navyše je výraznejšie bolestivá ako artritída a preto do väčšej miery limituje funkciu. V liečbe sa uplatňujú aj ortopedické pomôcky, ktoré zmiernia tlak na citlivé entézy.

**Daktylitída** predstavuje komplexnú zápalovú léziu prsta. Prejaví sa bolestivým, tzv. „parkovitým“ opuchom a začervenaním prsta, ktorý je väčšinou asymetrický. Opuch presahuje hranice kĺbov a môže byť taký výrazný, že znemožní flexiu prsta. Daktylitída je vysoko špecifický príznak (96 %) pre séronegatívne spondyloartritídy (ankylozujúca spondylitída, ale najmä psoriatická artritída) a je aj súčasťou diagnostických kritérií pre psoriatickú JIA. Podobný klinický obraz sa môže vyskytnúť ako prejav osteomyelitídy kostí prstov pri tuberkulóze alebo ako prvá manifestácia kosáčikovej anémie. Tendovaginitída flexorovej šľachy je univerzálnym nálezom a pravdepodobne aj podstatou daktylitídy (3), aj keď sa popri nej v 16 – 62 % prípadov vyskytuje aj synovitída interfalangeálnych, metakarpofalangeálnych či metatarzofalangeálnych kĺbov. U dospelých aj detí môže byť dlho jediným príznakom ochorenia asociovaného s nosičstvom HLA-B27 antigénu (4). Prítomnosť daktylitídy je spojená so závažnejším priebehom psoriatickej artritídy kĺbov prstov postihnutých daktylitídou.

Odborná literatúra už dlho pozná asociácie niektorých **HLA genotypov** s autoimunitnými ochoreniami vrátane reumatických zápalových ochorení. U pacientov s juvenilnou idiopatickou artritídou sú častejšie alely HLA-DR1, DR4 a DR8, pre psoriatickú artritídu sú charakteristické HLA-DR3, DR4, DR7 a najmä Cw6, pre systémový lupus erythematoses HLA-A1, B8, DR3, DR52, DQ2

a podobne. Jednou z najsilnejších asociácií je pozitivita HLA-B27 so spondyloartrópatiami u dospelých a s reaktívnou artrítidou a juvenilnou idiopatickou artrítidou (psoriatickou a spojenou s entezitídou) u detí. Hoci predisponujúce haplotypy nie sú diagnostické pre asociované ochorenia, ich prítomnosť u pacienta so zodpovedajúcim, hoci aj rozvíjajúcim sa klinickým obrazom diagnózu podporuje. Prítomnosť HLA-B27 je preto istým indikátorom rizika pre výskyt ochorenia asociovaných s týmto genotypom. Dnes už bežne dostupné stanovenie antigénu HLA-B27, prípadne aj relatívne menej dostupná HLA typizácia, sú preto významným príspevkom kčasnej diagnostike spondylartrópatí, ku ktorým patrí aj JIA asociovaná s entezitídou a psoriatická JIA.

Väčšina reumatických zápalových ochorení je spojená s nálezom zvýšenej **zápalovej (humorálnej) aktivity** (FW, CRP), ktorá je v mnohých prípadoch aj dôležitým diagnostickým kritériom. Avšak podobne ako vysoká zápalová aktivita nie je vždy len prejavom reumatického ochorenia, ani nízka zápalová aktivita reumatického ochorenia nevyklučuje. Najmä pri oligoartrikulárnom priebehu JIA, prípadne len periférnych prejavoch spondylartritídy (entezitída, daktylitída, oligoartritída) nemusí byť zápalová aktivita zvýšená. Aj v uvedenej kazuistike došlo k miernemu vzostupu zápalovej aktivity až po manifestácii obojstrannej gonitídy.

**Juvenilná idiopatická artritída spojená s entezitídou** (ER-JIA) predstavuje jednu zo 7 kategórií JIA podľa klasifikácie Medzinárodnej ligy proti reumatizmu (ILAR, 1997), ktorá je pomerne častá (20 – 30 % všetkých prípadov JIA). Ako už vyplýva z názvu, je charakterizovaná súčasným výskytom artritídy periférnych kĺbov a entezitídy. ER-JIA prebieha najčastejšie pod obrazom asymetrickej oligoartritídy (menej ako 4 kĺby) veľkých kĺbov dolných končatín, ale môžu byť postihnuté aj kĺby ramenné, akromioklavikulárne a sternoklavikulárne. Niekedy môže imitovať polyartikulárnu JIA, navyše s postihnutím malých, najmä distálnych, interfalangeálnych kĺbov prípadne s obrazom daktylitídy. Môže sa pri nej vyskytnúť postihnutie axiálneho skeletu (sakroileitída u 20 – 40 % pacientov), ktorého prítomnosťou ale nie je diagnóza podmienená, na rozdiel od zriedkavejšej juvenilnej spondylartritídy, kde je postihnutie sakroiliakálnych kĺbov podmienkou diagnózy. Charakteristický je výskyt akútnej, prednej, častejšie jednostrannej uveitídy. Reumatoidné faktory aj antinukleárne protilátky sú pri ER-JIA väčšinou negatívne.

ER-JIA je častejšia u chlapcov ako u dievčat (v pomere 3 : 1) po 8. roku života a je podobne

ako reaktívna, psoriatická a enteropatická artritída spojená s nosičstvom antigénu HLA-B27. Na rozdiel od spondylartrópatí dospelých (jedinci s manifestáciou artritídy po 16. roku života) však nezahŕňa psoriatickú artritídu, ktorá predstavuje samostatnú kategóriu JIA vyžadujúcu prítomnosť psoriázy u pacienta alebo jeho prvostupňového príbuzného. Systémové prejavy taktiež vylučujú diagnózu ER-JIA.

Vzhľadom na to, že ER-JIA sa definuje prítomnosťou entezitídy, je entezitída a jej dôsledky na príslušnom skelete potrebné cielene hľadať za využitia klinického vyšetrenia, ale aj zobrazovacích vyšetrení (sonografia, röntgen, CT, MRI). V liečbe sa v závislosti od závažnosti postihnutia uplatňujú nesteroidové antiflogistiká, bazálna liečba imunosupresívami (sulfasalzín, metotrexát) a pri ich neúčinnosti aj biologiká (anti-TNF preparáty).

Vývoj ochorenia u prezentovanej pacientky bol poznačený postupným pribúdaním vo všeobecnosti málo známych príznakov reumatického ochorenia. Prvou manifestáciou ochorenia bola recidivujúca akútna predná uveitída, po ktorej bola pacientka aj vzhľadom na zistenú pozitívitu HLA-B27 antigénu poučená o možnosti rozvoja artritídy. Nedá sa vylúčiť, že drobné dermatologické ošetrenie bolo spúšťačom entezitídy (5), avšak novšie štúdie preukázali, že až 56 % HLA-B27 pozitívnych pacientov s recidivujúcou akútnou prednou uveitídou má sonograficky detekovateľné zápalové zmeny entéz (6). Pacientkine ťažkosti boli dávane skôr do súvislosti s dermatochirurgickým zákrokom a bolesti a opuch v oblasti päty neboli hodnotené ako možná entezitída. Sonografické vyšetrenie s PDI mapovaním by v tejto fáze ochorenia významným spôsobom zmenilo ďalší diagnostický postup. Navyše u pacientky neboli zvýšené zápalové parametre, ktoré sú často vnímané ako neoddeliteľná súčasť reumatického ochorenia. Tieto sa zvýšili až pri manifestácii obojstrannej gonitídy. Z laboratórnych parametrov, ktoré mohli upozorniť na možnosť reumatického ochorenia boli prítomné pozitívita pre HLA-B27, ale aj vyššie hladiny IgA. Popri zvýšených hladinách C4 zložky komplementu a cirkulujúcich imunokomplexov sú vyššie hladiny IgA charakteristické pre stavy s chronickým zápalom, obzvlášť pre spondylartrópatie (7).

Ďalší diagnostický postup si vyžiadala séria nákladných zobrazovacích vyšetrení, ktoré zobrazili zápalové zmeny calcanea. Tieto neboli vyhodnotené v kontexte prítomného zhrubnutia Achillovej šľachy ani prítomnosti tendovaginitídy peroneálnych šliach. Z obavy možného malígneho ochorenia nasledovali dve biopsie postih-

nutej lokality, ktoré neprispeli k správnej diagnóze. Prvou, navyše zriedkavou manifestáciou možného kĺbového postihnutia bola daktylitída, ktorá sa objavila až 1,5 roka po prvej epizóde uveitídy a viedla ortopéda k odoslaniu pacientky k reumatológovi. Aj napriek adekvátnej liečbe je potrebné konštatovať, že ochorenie sa rozvinulo do plného obrazu juvenilnej idiopatickej artritídy spojenej s entezitídou charakteristicky sprevádzanou recidivujúcou prednou uveitídou. Klinický obraz vzhľadom na prítomnosť daktylitídy a pittingu nechtov splňal aj diagnostické kritériá ďalšej podkategórie JIA – psoriatickej artritídy, a preto ho je potrebné hodnotiť ako tzv. nediferencovanú JIA. Kazuistika je názorným príkladom pomalého plazivého rozvoja reumatického zápalového ochorenia s postupným pribúdaním navzájom súvisiacich klinických ťažkostí. Až komplexné hodnotenie všetkých klinických príznakov v kontexte získaných výsledkov zobrazovacích a laboratórnych vyšetrení umožnilo postavenie správnej diagnózy.

Odlíšenie reumatického a ortopedického ochorenia je niekedy problematické. Prítom práve stanovenie charakteru ochorenia má zásadný význam pre predchádzanie vzniku komplikácií reumatického ochorenia. Väčšina ortopedických diagnóz (osteomyelitída, septická artritída, aseptická osteonekróza, poškodenie väzivového aparátu) totiž vyžaduje imobilizáciu postihnutej oblasti. Pri reumatických zápalových ochoreniach (entezitída, juvenilná idiopatická artritída) je naopak dlhodobá imobilizácia kontraindikovaná, keďže podporuje vznik trvalých následkov (obmedzenie rozsahu pohybu, kontraktúry, ankylózy). U našej pacientky takýto prístup viedol ku kontraktúre musculus triceps surae, ktorá vyžadovala achilotenotómiu.

V danom prípade prichádzalo do úvahy niekoľko diferenciálnych diagnóz. Opakované neprimerané zaťažovanie úponov môže viesť k **traumatickej entezopatii**, ktorá sa prejaví bolesťou, ktorá je miernejšia, difúznejšia ako pri entezitíde. **Severova choroba** sa zaraďuje medzi osteochondrózy (aseptické nekrózy). Je charakteristická lokalizovanou bolestivosťou v oblasti päty, ktorá sa zvyrazňuje pri záťaži. Opuch mäkkých častí je mierny alebo úplne chýba. Ochorenie nemá žiadne laboratórne prejavy. Ani röntgenový nález na snímke calcaneu v bočnej projekcii nie je špecifický, i keď sa častejšie vyskytujú prejasnenia a fragmentácia. Nie je možné vylúčiť, že u našej pacientky išlo o zriedkavú koincidenciu s reumatickým ochorením. Do úvahy prichádza aj **bakteriálna osteomyelitída** malých kostí, i keď je

zriedkavejšia. Osteomyelitída calcaneu boli u detí popísané najmä v súvislosti s fraktúrami (8) a chronickými infikovanými kožnými defektmi. Prejavia sa náhle vzniknutou výraznou bolesťou päty, ktorá sa zvyrazňuje pri záťaži a až u 80 % pacientov úplne znemožní chôdzu (9). Bolesť majú trvalejší charakter a môžu byť výrazné aj v noci. Dvadsaťdva percent pacientov má horúčky a sú zvýšené zápalové parametre (80 %). Ostatné lokálne príznaky ako začervenanie, opuch a zateplenie mäkkých častí sú podobne ako rádiologické zmeny neskorým príznakom bakteriálnej infekcie kosti. **Chronická nebakteriálna osteomyelitída** predstavuje lokalizovaný sterilný zápal kostí, ktorý sa môže vyskytovať v ktorejkoľvek kosti skeletu, vrátane calcanea. Prejaví sa lokalizovanou bolestivosťou, po dlhšom čase aj zhrubnutím a zmenou štruktúry kosti. Patrí medzi reumatické ochorenia, o čom svedčí aj asociácia s pozitívitou antinukleárných protilátok a častý prechod do obrazu spondyloartritídy. Infiltrácia kosti **malígnymi bunkami** sa prejaví výraznou bolestivosťou, ktorá dieťa budí aj v noci. Malígne tumory malých kostí rúk a nôh včítane calcaneu sú veľmi zriedkavé a predstavujú 3 % všetkých malignít kostí u detí. **Ewingov sarkóm** môže byť u 2 – 5 % pacientov lokalizovaný v malých kostiach rúk a nôh. Lokalizácia v calcaneu je veľmi zriedkavá (10) a vzhľadom na výrazne anaplastický charakter a často oneskorené stanovenie diagnózy spojená so zlou prognózou. Prejaví sa postupným rozvojom bolesti a opuchu päty, prípadne zvýšenou telesnou teplotou. Laboratórne sa zistia zvýšené zápalové parametre, leukocytóza a anémia. Klinický a laboratórny obraz je teda len ťažko odlíšiteľný od osteomyelitídy. K stanoveniu diagnózy môžu prispieť najmä rádiologické

vyšetrenia (11). Histologizácia je potrebná na definitívne potvrdenie diagnózy.

Postupný vývoj kombinácie entezitídy, daktylitídy a uveitídy je charakteristický pre spodyloartrópatie. U prezentovanej pacientky ale neboli prítomné bolesti v oblasti koxí, ingvín, gluteí alebo lumbosakrálnej oblasti, ktoré by svedčili o prípadnom rozvoji sakroileitídy. Postihnutie malých kĺbov v podobe daktylitídy, absencia sakroileitídy a pozitívita pre HLA-B27 a najmä Cw6 popri suspektnom náleze tzv. pittingu na nechtoch aj napriek chýbaniu charakteristických kožných lézií či pozitívnej rodinnej anamnézy podporujú možnosť rozvoja **psoriatickej artritídy** (12). Taktiež je možné, že kožné prejavy ochorenia sa u našej pacientky ohlásia s odstupom času.

### Záver

Reumatické ochorenia majú často „plíživý“ nástup, a preto je nevyhnutné pri hodnotení pacienta analyzovať všetky, aj zdanlivo nesúvisiace, klinické príznaky a výsledky laboratórnych a zobrazovacích vyšetrení. HLA-B27 pozitívita by vždy mala upozorniť na možnosť ochorenia asociovaných s týmto genotypom. Sonografické vyšetrenie najmä s použitím dopplerovského zobrazenia (PDI mapovania) môže významne prispieť k včasnej diagnóze reumatického ochorenia, ktorá zabráni niekedy zbytočným invazívnym vyšetreniam ako aj trvalým následkom nekontrolovaného reumatického zápalu.

### Literatúra

1. Azouz EM, Duffy CM. Juvenile spondyloarthropathies: clinical manifestations and medical imaging. *Skeletal Radiol.* 1995; 24: 399–408.
2. D'Agostino MA, Aegerter P, Bechara K, Salliot C, Judet O, Chimenti MS, Monnet D, Le Parc JM, Landais P, Breban M. How to diagnose spondyloarthritis early? Accuracy of peri-

pheral enthesitis detection by power Doppler ultrasonography. *Ann Rheum Dis.* 2011; 70: 1433–40.

3. Olivieri I, Barozzi L, Pierro A, De Matteis M, Padula A, Pavlica P. Toe dactylitis in patients with spondyloarthropathy: assessment by magnetic resonance imaging. *J Rheumatol.* 1997; 24: 926–30.
4. Padula A, Scarano E, Giasi V, Olivieri I. Juvenile onset isolated HLA-B27-associated dactylitis. *Semin Arthritis Rheum.* 2003; 32:341–2
5. Padula A, Belsito F, Barozzi L, Cantini F, Salvarani C, Pavlica P, Olivieri I. Isolated tenosynovitis associated with psoriasis triggered by physical injury. *Clin Exp Rheumatol.* 1999; 17: 103–4.
6. Muñoz-Fernández S, de Miguel E, Cobo-Ibáñez T, Madero R, Ferreira A, Hidalgo MV, Schlincker A, Martín-Mola E. Entesis inflammation in recurrent acute anterior uveitis without spondylarthritis. *Arthritis Rheum.* 2009; 60: 1985–90.
7. Cowling P, Ebringer R, Ebringer A. Association of inflammation with raised serum IgA in ankylosing spondylitis. *Ann Rheum Dis.* 1980; 39: 545–9.
8. Wiersema B, Brokaw D, Weber T, Psaradellis T, Panero C, Weber C, Musapatika D. Complications associated with open calcaneus fractures. *Foot Ankle Int.* 2011; 32: 1052–7.
9. Leigh W, Crawford H, Street M, Huang M, Manners S, Puna R. Pediatric calcaneal osteomyelitis. *J Pediatr Orthop.* 2010; 30: 888–92.
10. Cook MA, Manfredi OL. Ewing's sarcoma of the hand: a case report. *Bull Hosp Jt Dis* 1996; 55: 75–77.
11. Jalal H, Belhadj Z, Enneddam H, Madhar M, Fikry T, Essadki O, Ousehal A. Contribution of magnetic resonance imaging in the diagnosis of talus skip metastases of Ewing's sarcoma of the calcaneus in a child: a case report. *J Med Case Rep.* 2011; 5: 451.
12. Robertson DM, Cabral DA, Malleson PN, Petty RE. Juvenile psoriatic arthritis: followup and evaluation of diagnostic criteria. *J Rheumatol.* 1996; 23: 166–70.

### MUDr. Tomáš Dallos, PhD.

2. detská klinika LF UK a DFNSP  
Limbová 1, 833 40 Bratislava  
dallos@dfnsp.sk

