

SOUČASNÉ TRENDY PLASTICKÉ CHIRURGIE V LÉČBĚ VROZENÝCH VÝVOJOVÝCH VAD

MUDr. Michaela Čákrťová, MUDr. Jiřina Kuderová, MUDr. Eva Leamerová,
doc. MUDr. Miroslav Tvrdek, CSc., MUDr. Andrej Sukop

Klinika plastické chirurgie FNKV, Praha

Spektrum plastické chirurgie u dětí zahrnuje léčbu vrozených vývojových vad obličeje, zejména rozštěpů, vrozených vad ušních boltců, zevních genitálií, trupu, horních a dolních končetin. Dále se plastická chirurgie zabývá léčbou vrozených i získaných pigmentových névů a chirurgickou léčbou hemangiomů a cévních malformací. Kromě vrozených vývojových vad plastická chirurgie řeší úrazy obličeje a končetin, ztrátová poranění měkkých tkání a pouřazové jizevnaté deformity. V řadě případů plastická chirurgie spolupracuje s odborníky z ostatních oborů včetně pediatrií. Správná indikace, časování operací a spolupráce je základem úspěchu léčby.

Klíčová slova: vrozené vývojové vady, rozštěpy obličeje, odstálé boltce, melanocytární névy, hemangiomy a cévní malformace, hypospadias, polydaktylie, syndaktylie, amniotické strangulace.

PLASTIC SURGERY: RECENT TRENDS IN TREATMENT OF CONGENITAL DISORDERS

Pediatric plastic surgery provides the treatment of facial congenital disorders including facial clefts, external genitalia disorders, trunk deformities, upper limb and lower extremity malformations.

The field of plastic surgery also includes the treatment of melanocytic nevi, hemangiomas and vascular anomalies. The goal of treatment of congenital disorders is an interdisciplinary cooperation and suitable timing of operations.

Key words: congenital disorders, facial clefts, prominent ears, melanocytic nevi, hemangiomas and vascular anomalies, hypospadias, polydactyly, syndactyly, ring constrictions.

Pediatr. prax, 2007; 6: 313–316

Plastická chirurgie Fakultní nemocnice Královské Vinohrady se zabývá léčbou:

1. vrozených vad obličeje, zejména léčbou rozštěpů
2. vrozených vad ušních boltců
3. vrozených vad zevních genitálií
4. vrozených vad trupu a končetin
5. vrozených tumorů – pigmentových névů, hemangiomů a cévních malformací.

Dále plastická chirurgie u dětí zahrnuje léčbu úrazů obličeje a končetin, ztrátových poranění měkkých tkání a řešení pouřazových jizevnatých deformit.

Rozštěpové vady obličeje

Rozštěpové vady obličeje dělíme na typické a atypické. Mezi typické patří:

1. rozštěpy rtu, čelisti a patra (CLP)
rozštěpy rtu
rozštěp rtu a čelisti
rozštěp rtu, čelisti a patra (celkový, jedno- a oboustranný).

2. Rozštěpy patra izolované (CP):
– rozštěp měkkého i tvrdého patra
– rozštěp měkkého patra
– submukózní rozštěp patra (rozštěp svalů měkkého patra krytý sliznicemi dutiny ústní a nosní).

Incidence typických rozštěpových vad obličeje se ve světě udává v poměru 1 : 600–700 nově narozených dětí u bílé rasy, u Asiatů je incidence o něco častější, na rozdíl od černošské populace, kde připadá 1 dítě s rozštěpem obličeje na 2 000–3 000 nově narozených dětí. V ČR se v r. 2006 narodilo 1 dítě s rozštěpem obličeje na 534 novorozenců.

Na Klinice plastické chirurgie FNKV působí centrum pro rozštěpové vady obličeje. Jsou zde sledovány děti spolu s rodiči od období prenatalní diagnostiky až do dospělosti. Centrum zahrnuje odborníky podílející se na léčbě rozštěpů, a to nejen plastického chirurga, ale i pediatra, ortodontistu, foniatra, ORL lékaře, anesteziologa, genetika, čelistního chirurga a psychologa.

V současnosti lze pomocí ultrazvukového vyšetření zjistit rozštěp rtu ve 20.–22. týdnu těhotenství. Můžeme tak ještě před narozením dítěte rodinu dobře informovat a připravit na léčbu.

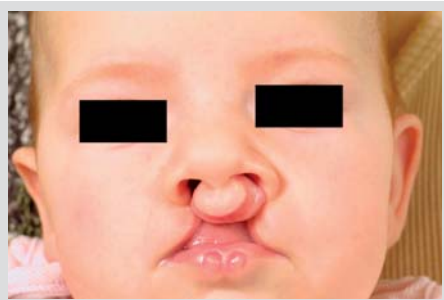Úspěšná léčba rozštěpů vyžaduje kooperaci jednotlivých lékařů, kteří pacienta pravidelně kontrolují od narození do dospělosti. Cílem všech lékařů je primární vadu opravit tak, aby byla co nejméně nápadná a pacient mohl vystupovat jako sebevědomý jedinec s plnohodnotným uplatněním ve společnosti.

Časování operací rozštěpů

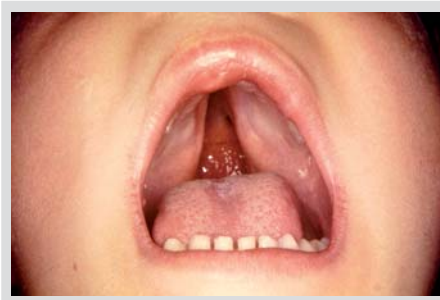- 3. měsíc – operace rtu
operace rtu a tvrdého patra u celkového jednostranného rozštěpu
- 9.–12. měsíc – operace izolovaného rozštěpu patra, operace patra u celkových rozštěpů
- 8.–12. rok – rekonstrukce defektu alveolu horní čelisti pomocí spongiózní kosti odebrané z lopaty kosti kyčelní u celkových rozštěpů (termín operace určujeme ve spolupráci s ortodontistou na základě prořezávání stálého řezáku)
- 16.–20. rok – korekční operace nosu a rtu, ortográdní operace horní i dolní čelisti.

Po narození dítěte s rozštěpem je hlavním problémem kojení a výživa. U rozštěpu rtu se většinou kojit podaří, jestliže se mezera ve rtu vyplní prsem nebo prstem. U celkových rozštěpů a rozštěpů patra dítě většinou není schopno kojení z prsu, protože nevytvoří dostatečný podtlak v dutině ústní. Pokud dítě nelze kojit, je vhodné mléko odstříkat do lahve s delším dudlíkem a větším otvorem. Krmení se provádí ve

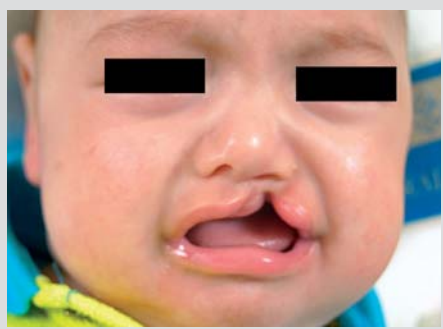Obrázek 1. Celkový oboustranný rozštěp



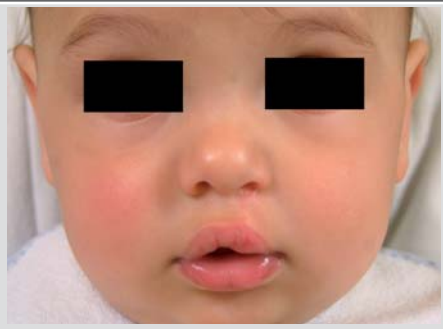Obrázek 2. Rozštěp tvrdého a měkkého patra: Fotografie dítěte s rozštěpem tvrdého a měkkého patra, ukazující na ústní dutinu a jazyk.



Obrázek 3. Celkový jednostranný rozštěp. Operace rtu provedena ve 3 měsících věku dítěte.



Obrázek 4. Celkový jednostranný rozštěp. Výsledek operace ve 12 měsících.



vzpřímené poloze přiložením konce dudlíku na kořen jazyka, kdy dítě, jakmile ucítí tekutinu, polkne.

Operaci rozštěpu rtu provádíme ve 3. měsíci života dítěte v souladu s většinou světových pracovišť. V rámci studie je nyní možno operovat rozštěp rtu i v novorozeneckém období. Ve světě se těsně po narození rozštěp rtu operuje pouze na několika pracovištích vzhledem k značné pooperační zátěži dítěte a srovnatelným výsledkům obou typů operace.

V současnosti je trendem operace sdružovat do jedné celkové anestezie. Operace rtu a tvrdého patra pomocí tzv. „vomer flapu“ provádíme ve 3. měsíci u dítěte s celkovým jednostranným rozštěpem. Zcela standardně vyšetřujeme pacientům před operací patra stav bubínku a středního ucha pro velmi častou asymptomatickou serózní otitidu. Při pozitivě nálezu ORL lékař zároveň indikuje tympanostomii k ventilaci středouší jako prevenci pozdější převodní nedoslýchavosti.

Vrozené vady ušních boltců

Mezi vrozené vady řadíme poruchy vývoje a tvaru boltce. Nejčastěji se vyskytují odstálé boltce, kdy úhel, který svírá boltce s temporální částí hlavy, je větší než 25 st. Dále se vyskytují různé formy dysplázií od mikrocii až po anocii – nevyvinutí boltce.

Operace odstálých boltců je hrazena zdravotními pojišťovnami do 10 let věku dítěte. Operaci provádíme kolem 6.–9. roku dítěte v lokální anestezii po pečlivé předoperační přípravě. Doba léčení do extrakce stehů je 14 dní, v období dalších 4 týdnů doporučujeme omezit fyzickou námahu.

Rekonstrukce boltce při mikrocii a anocii se provádí etapovitě z chrupavky žeberního oblouku, která se modeluje do tvaru boltce. S rekonstrukcí se začíná dle vspělosti dítěte obvykle mezi 9.–12. rokem.

Melanocytové névy

Pigmentové névy dělíme na vrozené (melanocytové) a névy získané.

Melanocytové névy se vyskytují u 1 % novorozenců. Jsou přítomny ihned při narození, nebo se mohou utvořit do 2 let po narození jako tzv. tarditivní melanocytové nevy. Vznikají benigní proliferací melanocytů v epidermis nebo dermis. Jsou to drobná znaménka, ale mohou zabírat i značnou část trupu, obličeje nebo končetiny. Dělíme je podle velikosti na malé (do 1,5 cm), střední (1,5–20 cm) a velké (více než 20 cm v průměru). Vyskytují se nejčastěji na hlavě a krku (15 %).

Melanocytové névy jsou součástí některých syndromů jako melanosis neurocutaneous, který je charakterizovaný melanocytárními névy (zejména velikosti nad 20 cm ve střední čáře na zádech – plavkový névus) a přítomností melanocytů nebo melanomem centrálního nervového systému.

Melanocytové névy jsou jedním z rizikových faktorů pro vznik melanomu. V literatuře se udává, že zhruba 10–20% velkých melanocytových lézí může v dospělosti malignizovat. V dětství je výskyt melanomu vzácný s incidencí 0,7 případů na milion dětí ve věku 0–9 let, a 13,2 případů na milion dětí v období puberty.

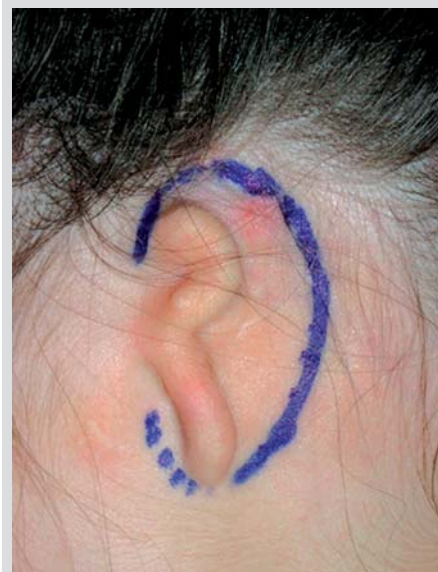Drobné pigmentové névy řešíme excízi po indikaci dermatologem nebo pacienty indikujeme sami při nevhodných lokalizacích, kde dochází k opakovanému dráždění (dlaně, plošky nohou, genitálie, event. kšticce).

Velké pigmentové léze jsou závažnou a v některých případech velmi obtížně řešitelnou vadou. V těchto případech závisí především na velikosti a lokalizaci névu. Řešením mohou být postupné excize ze stran (většinou co 1/2 roku), excize úplná a náhrada kožního krytu dermoepidermálním štěpem nebo expanze okolní kůže expanderem a následná postupná excize s náhradou kůže z kůže naexpandované. Při velkých pigmentových lezích začínáme s léčbou kolem 3. roku věku dítěte a snažíme se dokončit léčbu do začátku školní docházky.

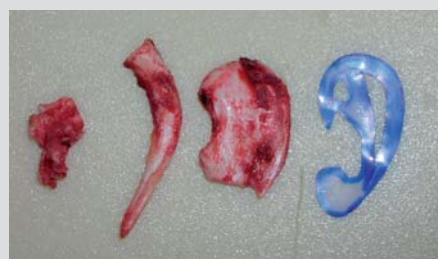
Cévní malformace a hemangiomy

Hemangiomem rozumíme vrozený tumor s dočasným růstem a následnou spontánní regresí. Hemangiom vzniká patologickým růstem cévního endotelu ve fyziologickém cévním řečišti. Nejčastěji se vyskytuje na kůži, ale může se vyskytovat i ve vnitřních orgánech, zejména játrech. Jeho výskyt

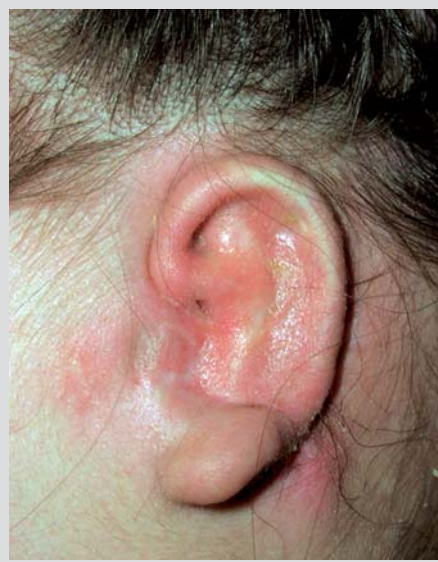Obrázek 5. Hypoplázie boltce před rekonstrukcí



Obrázek 6. Chrupavčitý štěp a šablona, podle které se bude štěp modelovat



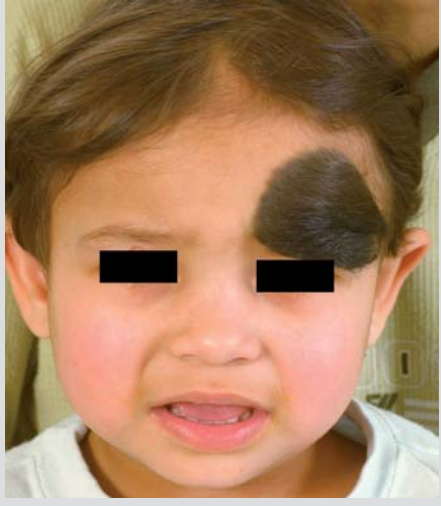Obrázek 7. Výsledek po rekonstrukci chrupavčítým štěpem



je izolovaný nebo i mnohočetný. Často se vyskytuje u dvojčat nebo dětí nedonošených, v literatuře se udává častější výskyt u děvčat.

Hemangiom se objevuje jako červenavý, nad nivoem vystupující tumor ihned při narození nebo do 2 týdnů po narození, poměrně rychle rostoucí. Progrese růstu je nejvyšší mezi 6.–8. měsícem, po 1. roce dochází k spontánní involuci, která trvá od 1 roku do 10 let.

Obrázek 8. Melanocytární névus



Léčba hemangiomů je veskrze konzervativní, pouze sledováním jednou za rok, popřípadě tlakovými masážemi. Rodiče je nutné instruovat o možných komplikacích – ulceraci a krvácení.

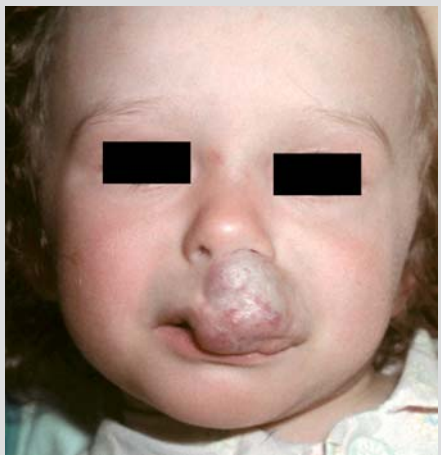Nebezpečné jsou hemangiomy, které se vyskytují v okolí důležitých orgánů a působí obtíže tlakem, např. v orbitě tlakem na oční bulbus. V takovém případě je nutné zahájit léčbu podáváním p. o. kortikoidů, kdy je možno docílit regrese až o 50% původní velikosti tumoru. Chirurgická intervence je indikována pouze při neztížitelném krvácení, nebo pokud se jedná o malý hemangiom řešitelný excizí bez nutnosti posunu kůže z okolí. Častěji indikujeme léčbu po regresi hemangiomu, kdy korigujeme kožní jizvu. Většinou se korekce provádí mezi 6.–10. rokem, někdy až v době dospívání.

Cévní malformace je vrozený tumor, kdy je patofyziologicky změněné cévní řečiště, cévní endotel zůstává beze změn. Diagnostikuje se většinou ihned po narození a roste proporcionálně s jedincem.

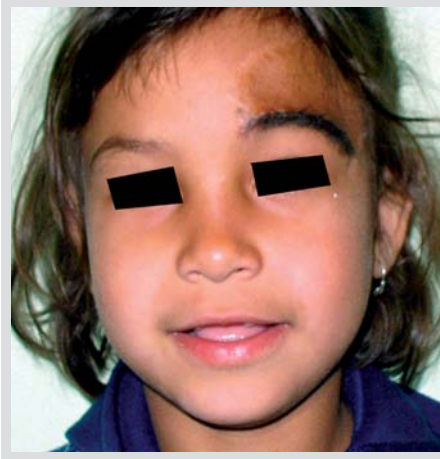Cévní malformace dělíme na:

1. pomalu proudící – kapilární (nevus flammeus), lymfatické, venózní a kombinované

Obrázek 10. Hemangiom horního rtu (v době progresu do 1 roku)



Obrázek 9. Řešení excizí névu a náhradou dermoepidermálním kožním štěpem, korekce obočí excizí a místním posunem kůže



2. rychle proudící – arteriovenózní malformace.

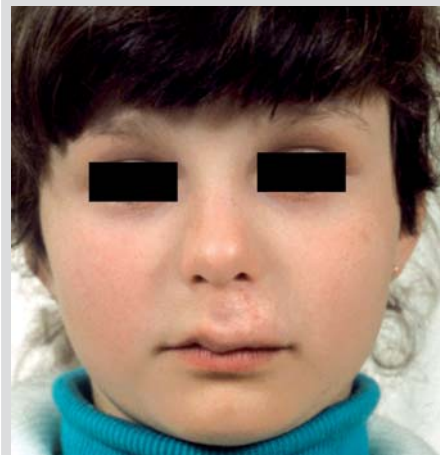Léčba těchto vrozených tumorů se odvíjí od velikosti a lokalizace. Typickou lokalizací pro nevus flammeus je obličej v oblasti n. trigeminus. Může se jednat o drobný červený „flíček“ až po postižení celé poloviny obličeje.

Nevus flammeus je indikací pro opakovanou léčbu pulzním barevným laserem. Další možností je excize a náhrada névu kožním dermoepidermálním štěpem. Ve většině případů ale dochází po několika letech k opětovnému prorůstání krevních kapilár do místa původního névu.

Venózní cévní malformace se vyšetřují sonograficky a v zásadě volíme konzervativní postup sledováním nebo tlakovými masážemi. Pouze v případě tlaku tumoru na okolní orgány je vhodné provést selektivní embolizaci přírodních cév do tumoru s následným chirurgickým výkonem – excizí tumoru in toto. Ojedinele je indikována léčba interferonem.

Arteriovenózní malformace (AVM) se vyskytují nejčastěji na hlavě a krku, intracerebrálně (20x častěji než extracerebrálně). Epicentrum AVM se nazývá nidus a sestává se z arterie, mikro- a makroarterio-

Obrázek 11. Po regresi a korekci jizvy excizí kožního nadbytku



venozních píštělí a rozšířených vén. AVM může být přítomna již při narození, ale častěji se manifestuje až v dětském věku nebo později. Je pro ně typický rychlý růst s růstem dané oblasti, kůže nad ložiskem je červená, často je slyšitelný vír. Vedlejšími projevy je bolest, ischemie distálně od malformace, parestezie a ulcerace. Jejich léčba je velmi problematická (superselektivní arteriální embolizace s širokou excizí) a většinou se na ní podílejí odborníci různých specializací.

Vrozené vady zevních genitálií

Do spektra plastické chirurgie historicky patří i léčba vrozených vad zevních genitálií. Nejčastější vrozenou vadou je hypospadiie. Jedná se o atypické vyústění zevní uretry na ventrální ploše penisu od glandu až po perineum. V literatuře se udává, že na 350 porodů připadá jedna hypospadiie. V její léčbě došlo v posledních několika letech ke změně operačního protokolu a techniky. Léčba závisí na závažnosti vady. Rekonstrukce uretry se nyní provádí pomocí místních vaskularizovaných laloků. Pacienti jsou operováni v raném věku tak, aby korekce vady proběhla do začátku školní docházky. U všech vad zevních genitálií indikujeme urologické vyšetření.

Vrozené vady končetin

Vrozené vady ruky

Vrozené vady ruky dělíme dle Swansonova do 7 skupin na základě embryologického vývoje. Nejčastějšími vadami jsou polydaktylie, syndaktylie a amniotické strangulace. Z rekonstrukčních výkonů prováděných na ruce v dětském věku je důležitá rekonstrukce úchopu ruky při různých typech hypoplazie palce. Provádějí se různé typy rekonstrukcí od distrakcí, prohloubení I. meziprstí až po politizaci II. prstu.

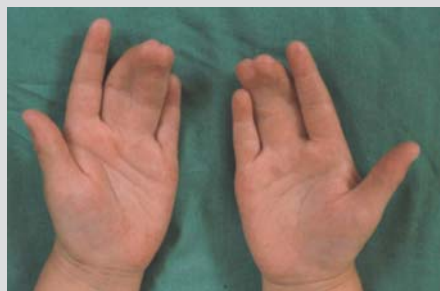Základním pravidlem při operacích vad ruky je zlepšení funkce ruky za udržení normálního růstu končetiny. Důležité je i estetické hledisko.

Polydaktylií rozumíme nadpočetný článek nebo celý prst. Vyskytuje se v poměru 1 : 3 000 novorozenců. Je to vada dědičná. Postižen je nejčastěji palec a malík.

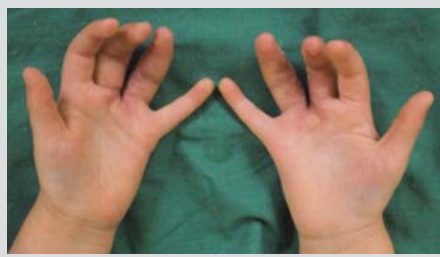Léčba je operační, odstraněním nadpočetného článku nebo prstu. Pokud se jedná jen o drobný výrůstek (nejčastěji na ulnární straně základního článku malíku), u kterého hrozí strangulace, provádíme operaci v lokální anestezii v novorozeneckém věku. Odstranění kostěných článků nebo celých prstů provádíme mezi 10.–12. měsícem v celkové anestezii.

Syndaktylií rozumíme srůst měkkých tkání (měkká syndaktylie) nebo tvrdých tkání – skeletu (tvrdá syndaktylie). Vyskytuje se v poměru 1 : 2 000 novorozenců. Asi polovina případů syndaktylií je bilaterálních, často se vyskytují familiárně (20–40%).

Obrázek 12. Měkká syndaktylie 3. a 4. prstu obou rukou před operací



Obrázek 13. Měkká syndaktylie 3. a 4. prstu obou rukou po operaci



Mohou být kompletní (v celé délce prstu) nebo nekompletní (pouze základní článek prstu). Jsou součástí řady syndromů (Pollandův syndrom, Apeřtův syndrom).

Léčba syndaktylií je operační, oddělením srostlých prstů pomocí místních lalůčků a dermoepidermálních štěpů, které většinou odebíráme z levého podbřišku. O věku operace rozhoduje typ vady

a správný růst prstů. Pokud dochází k zakřivení prstů, operujeme již v kojeneckém věku. Pro všechny syndaktylie platí, že jejich léčba by měla být ukončena v předškolním věku.

Amniotické strangulace se vyskytují v poměru 1 : 15 000 novorozenců. Vyskytují se zejména na prstech, ale i předloktí a paži. Jsou orientovány kolmo na osu končetiny jako různě hluboké cirkulární rýhy. Pokud hluboká cirkulární rýha utlačuje cévy a nervy, dochází k vývojovým a funkčním poruchám distálně od místa strangulace. Tato místa jsou chladná, bledá a edematózní. Maximálním stupněm zaškrcení jsou intrauterinní amputace prstů nebo končetin.

Léčba je chirurgická odstraněním cirkulární rýhy pomocí četných Z-plastik. Většinou se odstranění zaškrcení provádí dvojjetapově – po polovinách obvodu prstu nebo končetiny.

Pokud je ohrožena výživa prstu, provádí se odstranění strangulace i v novorozeneckém věku. V ostatních případech se řídíme tíží vady, většina operací se provádí v kojeneckém věku.

Vrozené vady nohy

Plastická chirurgie se na dolní končetině zabývá polydaktyliemi a syndaktyliemi. Řešení polydaktylií je identické s horní končetinou.

Chirurgické řešení syndaktylií indikujeme jen na základě doporučení ortopeda. Ve většině případů se přikláníme ke konzervativní terapii.

Závěr

Plastická chirurgie v dětském věku se zabývá celou řadou rekonstrukčních výkonů. Vždy se snažíme o co nejlepší estetický a funkční výsledek.

Veškeré další informace o spektru výkonů a léčbě jsou pro odborníky i veřejnost uvedeny na webové adrese www.fnkv.cz/klinika_plastické_chirurgie.

MUDr. Michaela Čakrtová

Klinika plastické chirurgie FNKV
Šrobárova 50, 100 34 Praha 10

e-mail: Michaela.Cakrtova@seznam.cz

Literatura

1. Aston SJ et al. Grabb and Smith's plastic surgery. Philadelphia, USA: Lippincott-Raven Publishers, 1997. s. 1156.
2. McCarthy J. Plastic surgery. USA: W. B. Saunders, 1990.
3. Jurkewitz MJ. Plastic surgery – principles and practise. USA: CV Mosby Company, 1990.
4. Murray M, Harris M. Cleft Lip/or Palate, Report of the clinical standards advisory group. London: The Stationery Office, 1998. s. 119.
5. Tvrdek M. Rekonstrukce boltce: Sborník abstrakt ISBN 80-86225-45-3. Celostátní sjezd plastické chirurgie, Hradec Králové, 2004.
6. Veselý J a kol. Plastická chirurgie. Brno: Klinika plast. a estet. chirurgie FN u Sv. Anny, 2007. s. 136.
7. Weinzeig J. Plastic surgery secrets. Philadelphia, USA: Hanley and Belfus, 1999. s. 645.

PEDIATRIA PRE PRAX – 48. pediatrické dni

PRIHLÁŠKA NA KONGRES

24. – 25. apríl 2008, City Hotel Bratislava, Bratislava

Prihlášky zasielajte na: Michaela Malová, SOLEN, s. r. o., Lovinského 16, 811 04 Bratislava

SOLE
MEDICAL EDUCATION

Priezvisko a meno, titul (čitateľne):

Kontaktná adresa:

Adresa pre fakturáciu:

Telefón:

Fax:

E-mail:

Registračné číslo Slovenskej lekárskej komory:

IČO:

DIČ:

Kongresový poplatok (zaškrtnite vhodnú kolónku):

lekár – 450 Sk
(na mieste 550 Sk)

lekár-predplatiteľ časopisu Pediatría pre prax, sestra, študent – 250 Sk
(na mieste 350 Sk)

Závazná objednávka ubytovania v City Hotel Bratislava

(ubytovanie si hradí sám účastník na recepcii hotela):

jednopošt'ová izba
(1 900 Sk/lôžko)

dvojpošt'ová izba
(1 075 Sk/lôžko)

Mám záujem o ubytovanie z: **23.- 24. 4. 2008** **24.- 25. 4. 2008**